


# 不一樣的旅程

## ——顯微手術乳房重建

醫師專欄



黃榕茹 醫師

**專長** 乳房重建、淋巴水腫治療、頭頸部重建、乳房美容手術、腹部整形手術、臉部微整形、女性私密處整形

**現職** 台灣林口長庚醫院助理教授級主治醫師

**學歷** 台北醫學大學醫學士

■案例故事：

旅美多年，乳癌手術後，她一直過著過著有些缺憾的生活，她說，想重新讓自己完整，問她如何決定回台接受乳房重建手術，她淡淡笑著說：「開刀，總是希望家人在身旁，也希望醫師完全了解我的想法，再說，這方面你們做的很好，不是嗎？」

\*\*\*\*\*

■乳房重建，較常見於乳癌手術後，但也不乏先天性乳房發育不良者，如波蘭氏症，重建的方式簡單分為義乳重建與自體組織重建，義乳重建即是採用一般常聽到的生理食鹽水袋或果凍矽膠義乳，而自體組織則是移植身上的一部分脂肪組織，並將之雕塑成與對側相仿的乳

房形狀，由於重建後的乳房柔軟而自然，並得以免除植入異物的困擾，是頗受患者歡迎的重建方式，尤其現在顯微手術技術純熟，醫師更能將乳房的美感做到最好。

以女性而言，身上與乳房觸感與特性最相近的組織就是腹部脂肪，也是重建整形外科醫師最常用來重建乳房的組織，對患者而言，也往往多了「縮小腹」這個附加的效果，有些術後患者說，頗有「買一送一」的快感，穿衣服更方便，體態也更美了。

\*\*\*\*\*

「看看我這個肚子，美式食物養出來的，我想應該很足夠吧！不過，肚子會不會有問題啊？」

\*\*\*\*\*

下腹部肚皮的血液供應來自上腹動脈與深下腹動脈，兩者皆可充作皮瓣移植時的血液供應來源。最早採用的腹部脂肪乳房重建，是所謂的根蒂腹直肌皮瓣(Pedicle TRAM flap)，皮瓣移植時需犧牲腹直肌，也容易產生腹部無力與腹部疝氣等副作用。

幾經改良後，現在，顯微手術技術純熟的醫師已不再使用這個傳統的手術，而是改採深下腹動脈穿通支皮瓣(Deep Inferior Epigastric Artery Perforator Flap)的方式做乳房重建。深下腹動脈走在腹直肌後方，會分出幾個穿通支穿出腹直肌直達下腹部脂肪，藉由顯微手術將下腹脂肪與血管取下，保留腹直肌與筋膜，腹部無力的問題可加以避免，同時，以顯微手術的方式將動脈與靜脈再做接合，移植後的皮瓣可擁有充足的血液供應，醫師也能運用這個健康的皮瓣將重建的乳房雕塑到最完美，腹部傷口則採用腹部整形的方式做縫合，讓小腹得以平坦完美。

\*\*\*\*\*

「那，乳頭呢？也可以重建嗎？」她有些忐忑，彷彿害怕再次失去一般。

\*\*\*\*\*

乳房重建後，約莫三個月至六個月後，等待重新建立的血液循環更穩定，而乳房的對稱性也更確定後，我們可以運用局部皮瓣，選擇最適合的位置做乳頭重建，局部麻醉下的小手術即可完成，待傷口完全癒合後再做乳暈重建，讓重建後的乳房完整、完美，乳房重建手術到此也就告一個段落了。

\*\*\*\*\*

後來，她選擇了「深下腹動脈穿通支皮瓣」乳房重建，術後第一次下床時，她的動作有些緩慢，問她痛嗎？「還好，」她說，「只是，有一點不太真實。」短短幾天，久違的乳房若隱若現的在胸前，小腹更平坦了，「好像回到年輕的時候，」她說。

聽到這個回答，著實讓人跟著開心了好多天，她準備回到工作崗位，我們相約她的下一個假期時做乳頭重建，還給她完整的身體。此刻，我想像她坐在飛機上，這一趟不一樣的旅程，一路上，她都在想著些什麼呢？

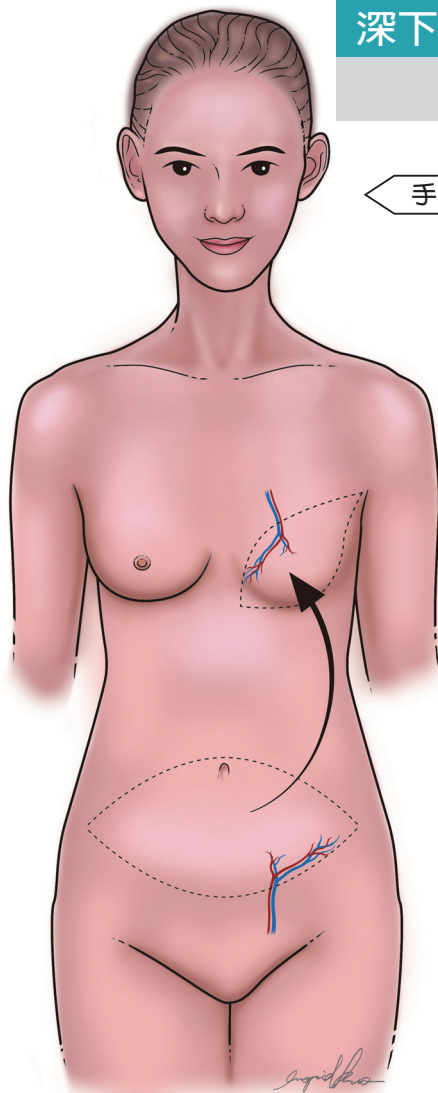
一定有些不同的，我想。這次回家，填滿的不止鄉愁的缺口，還有身上的、心上的。

(圖片由黃榕茹醫師提供)

### 深下腹動脈穿通支皮瓣

#### 乳房重建術

##### 手術示意圖

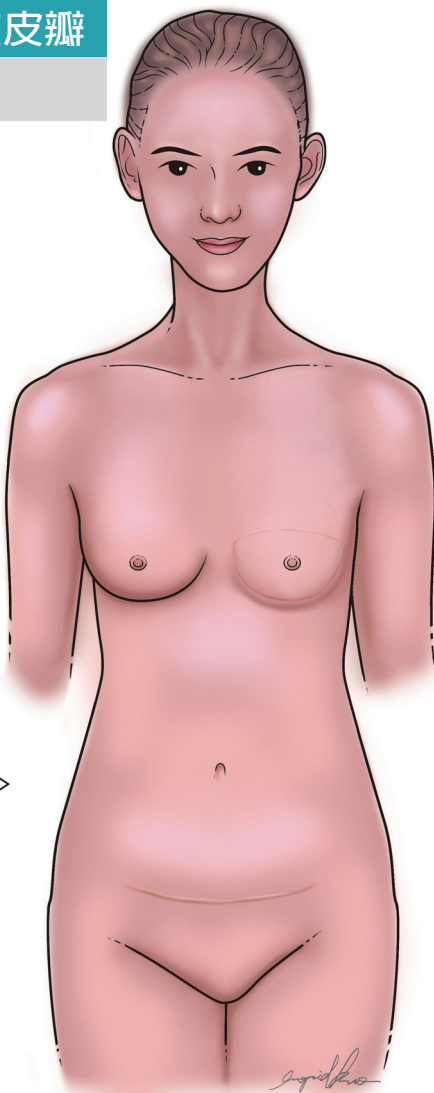


藉由顯微手術，將下腹脂肪與血管取下，保留腹直肌與筋膜，同時以顯微手術將動脈與靜脈再做接合。

移植後的皮瓣擁有充足血液供應，也方便醫師將重建的乳房雕塑到最完美。

腹部傷口則採用腹部整形的方式做縫合。

##### 術後示意圖



乳房完成重建後，小腹也變得較以前平坦。

約3-6個月，可再運用局部皮瓣，進行乳頭重建。